

BUKU PENUNTUN PRAKTIKUM PREKLINIK KONSERVASI GIGI 2

SEMESTER V, MODUL 5.1



DEPARTEMEN KONSERVASI GIGI

**FAKULTAS KEDOKTERAN GIGI
UNIVERSITAS PROF. DR. MOESTOPO (BERAGAMA)
JAKARTA 2019**

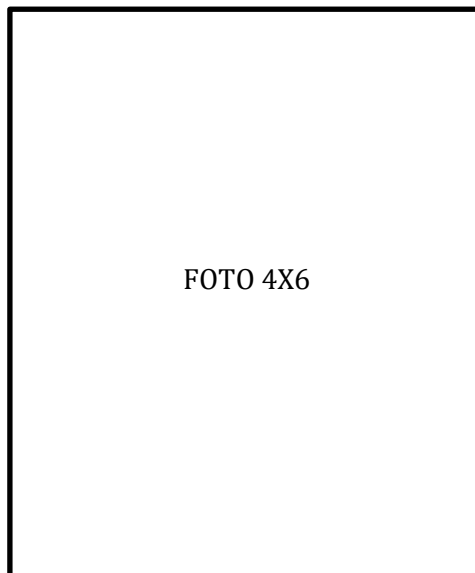
PRAKTIKUM PREKLINIK KONSERVASI GIGI 2

SEMESTER V, MODUL 5.1

NAMA MAHASISWA :

NIRM :

INSTRUKTUR PRAKTIKUM :



PENYUSUN BUKU PENUNTUN PRAKTIKUM

PENANGGUNG JAWAB	:	Ketua Program Studi Akademik
PENYUSUN	:	Dr. Rina Permatasari, drg., Sp.KG Stanny Linda Paath, drg., Sp.KG
KONTRIBUTOR	:	Prof. Dr. Narlan Sumawinata, drg., Sp.KG(K). Dr. Sari Dewiyani, drg., Sp.KG. Grace Syavira, drg., Sp.KG. Nina Wardani, drg., MS., MARS., Sp.KG. Dian Puspita Sari, drg., Sp.KG Mirza Aryanto, drg., Sp.KG. Agustinus Dwiwogo, drg., Sp.KG. Bani Imran, drg., Sp.KG. Sinta Deviyanti, drg., M.Biomed. Nurani Hayati, drg.

DAFTAR ISI

BAB I	6
TATATERTIB PRAKTIKUM	6
BAB II	8
ALAT DAN BAHAN	8
BAB III	9
TAHAP KEGIATAN PRAKTIKUM	9
BAB IV	10
PROSEDUR PREPARASI KAVITAS	10
Nomenklatur Preparasi Kavitas.....	10
Prinsip-prinsip Dasar Preparasi Kavitas	10
Klasifikasi kavitas menurut G.V. BLACK:.....	11
Preparasi restorasi resin komposit kelas I.....	14
Preparasi restorasi resin komposit kelas II Disto oklusal.....	15
Preparasi restorasi resin komposit gigi anterior	16
Preparasi Kelas III Boks	17
Preparasi Kelas III Dovetail.....	19
Preparasi Kelas V.....	20
BAB V	23
Bahan Pelindung Pulpa- Dentin	Error! Bookmark not defined.
Glass Ionomer Cement (Semen Ionomer Kaca)	23
Resin Modified Glass Ionomer Cement (RMGIC)	25
BAB VI	26
PROSEDUR PENUMPATAN RESIN KOMPOSIT	26
Alat-alat:	26
Bahan-bahan:.....	26
Prosedur penempatan:	26
BAB VII	29
PREPARASI INLAY dan ONLAY	29
Nomenklatur preparasi kavitas	29
PROSEDUR PREPARASI INLAY LOGAM KELAS II	32
PREPARASI TAHAP AWAL (<i>Initial Preparation</i>).....	32
PREPARASI TAHAP AKHIR (<i>Final Preparation</i>)	36

PROSEDUR PREPARASI ONLAY LOGAM KELAS II MOD	39
PREPARASI TAHAP AWAL	39
PREPARASI TAHAP AKHIR	41
FORM PENILAIAN	43
BUKTI SELESAI PRAKTIKUM KONSERVASI GIGI 2.....	47

BAB I

TATA TERTIB PRAKTIKUM

1. Mahasiswa wajib hadir di ruang praktikum tepat waktu.
2. Mahasiswa terlambat lebih dari 10 menit dianggap terlambat, bila lebih dari 30 menit dianggap alpa (A) tapi masih diizinkan mengikuti praktikum. Bila alpa (A) satu kali praktikum, nilai akhir praktikum dikurangi 1.
3. Mahasiswa wajib membawa buku penuntun praktikum dan peralatan praktikum lengkap.
4. Mahasiswa wajib memakai jas praktikum putih, bersih, rapi, lengkap dengan nama di dada kanan dan bendera merah putih di dada kiri (harus dibordir tidak boleh hanya ditempel).
5. Bagi mahasiswa perempuan, rambut harus terikat rapi dan apabila berjilbab agar jilbab dimasukkan ke dalam jas praktikum. Bagi mahasiswa laki-laki, kerah baju dimasukkan ke dalam jas praktikum, dan tidak diperkenankan memanjangkan rambut melebihi bahu.
6. Mahasiswa tidak boleh memakai jeans, kaos oblong, celana 7/8, dan sandal.
7. Mahasiswa wajib memakai sarung tangan dan masker.
8. Meja praktikum harus selalu bersih dan rapi, dialasi dengan lap putih bersih.
9. Peralatan praktikum yang dipinjam menjadi tanggung jawab mahasiswa. Sebelum dan sesudah kegiatan praktikum, periksa/teliti kelengkapan peralatan/sarana yang digunakan, apabila kurang lengkap atau rusak wajib segera melapor pada petugas laboran atau instruktur praktikum yang bertugas. Apabila terjadi kerusakan pada peralatan praktikum, maka menjadi tanggung jawab mahasiswa yang bersangkutan.
10. Selama kegiatan praktikum berlangsung, mahasiswa dilarang merokok, makan, minum, mengaktifkan penyeranta atau telepon genggam, mengganggu jalannya praktikum atau bersenda gurau, dan meninggalkan ruang praktikum tanpa seizin instruktur praktikum.
11. Selama kegiatan praktikum, barang-barang bawaan yang tidak digunakan dalam kegiatan praktikum disimpan di lemari di bawah meja praktikum. Fakultas/Laboratorium tidak bertanggung jawab atas barang pribadi yang tertinggal/hilang di dalam ruang praktikum.
12. Setiap tahap pekerjaan harus diperlihatkan, disetujui, kemudian dinilai dan diparaf

di buku praktikum oleh instruktur praktikum.

13. Selesai kegiatan praktikum, semua peralatan dibersihkan dan dikembalikan ke tempat semula, sampah dibuang pada tempatnya. Tempat kerja ditinggalkan harus dalam keadaan bersih dan rapi.
14. Model kerja disimpan di lemari penyimpanan. Tidak diizinkan dibawa pulang.
15. Semua pekerjaan praktikum harus dikerjakan sendiri dan harus diselesaikan sesuai waktu yang telah ditentukan.
16. Mahasiswa yang praktikumnya tidak selesai, tidak diperkenankan mengikuti UAS.

BAB II

ALAT DAN BAHAN

Alat/Perlengkapan (yang harus dibawa):

1. Mikromotor lengkap dengan *contra-angle handpiece low speed*
2. Alat Standar :
 - 2 kaca mulut (No. 4 dan 5)
 - Pinset
 - Ekskavator ukuran kecil
 - 2 sonde: 1 sonde melengkung dan 1 sonde lurus
3. Periodontal *probe*
4. Spatula logam/spatula untuk semen dan spatula plastik untuk GIC/RMGIC
5. *Plastis filling instrument/instrument pemampat platis*
6. *Cement stopper* ukuran kecil
7. *Burnisher* (No.1 & No.2)
8. Bur intan bulat
9. Bur intan *fissure tapered* no 217 dan 169L
10. Bur intan *fissure* silindris
11. Bur intan *pear-shaped*
12. Bur intan *flame, fine grit*
13. Macam-macam alat poles
 - a. Bur intan halus (*flame & long thin*)
 - b. *Rubber silicone (cup, flame & disc)*
14. *Glass slab/kaca* pengaduk
15. 2 *Dappen Glass/cawan* celup
16. *Chip blower/peniup* serpih
17. Kain putih 50 cm X 70 cm / 40 cm X 40 cm
18. Matriks retainer: tofflemire 4/4 dan matriks band
19. Matriks *mylar/celluloid strip*
20. Baji/Wedge
21. Masker dan sarung tangan

Bahan Tumpatan (akan disediakan):

1. RMGIC
2. Resin komposit

BAB III

TAHAP KEGIATAN PRAKTIKUM

1. Preparasi dan penumpatan tetap gigi rahang atas kanan atau kiri
 - Kelas I komposit - Oklusal : gigi 17/27
 - Kelas II komposit - Distooklusal : gigi 15/25 (hanya preparasi, tidak ditumpat)
 - Kelas III komposit - Boks Mesial : gigi 12/22
 - Kelas IV komposit - Mesial : gigi 11/21 (hanya preparasi, tidak ditumpat)
 - Kelas V komposit – Servikobukal : gigi 14/24
2. Aplikasi semen dasar (RMGIC)
 - ✓ Kelas I : gigi 17/27
3. Pemolesan tumpatan tetap resin komposit
4. PREPARASI INLAY LOGAM kelas II MOD (GIGI 16/26)
 - PREPARASI TAHAP AWAL (Initial Preparation)
 1. Preparasi Oklusal (Occlusal outline form/ occlusal step)
 2. Preparasi Boks Proksimal (Proximal box)
 - PREPARASI TAHAP AKHIR (Final Preparation)
 1. Pembuangan jaringan dentin lunak serta perlindungan pulpa (Removal of soft dentin and pulp protection)
 2. Preparasi Bevel (flare)
5. PREPARASI ONLAY LOGAM Kelas II MOD (GIGI 36/46)
 - PREPARASI TAHAP AWAL (Initial Preparation)
 1. Pengurangan Oklusal (Occlusal Reduction)
 2. Preparasi Oklusal (Occlusal outline form/ occlusal step)
 3. Preparasi Boks Proksimal (Proximal box)
 - PREPARASI TAHAP AKHIR (Final Preparation)
 1. Pembuangan jaringan dentin lunak serta perlindungan pulpa (Removal of soft dentin and pulp protection)
 2. Preparasi Bevel (flare)
6. UJIAN PRAKTIKUM: PREPARASI INLAY LOGAM Kelas II DO (GIGI 14/24)

BAB IV

PROSEDUR PREPARASI KAVITAS

Nomenklatur Preparasi Kavitas

- Permukaan labial disebut dinding labial.
- Permukaan bukal disebut dinding bukal dan seterusnya.
- Dinding pulpal adalah dinding di atas pulpa pada dasar kavitas, tegak lurus tekanan kunyah.
- Dinding axial adalah dinding kavitas yang sejajar sumbu gigi dan menutupi pulpa.
- Garis sudut/*Line angle* adalah garis sudut yang dibentuk oleh pertemuan dua dinding kavitas dan dinamakan sesuai kedua dinding tersebut. Misalnya: Mesio bukal *line angle*.
- Titik sudut/*Point angle* adalah titik yang dibentuk oleh pertemuan tiga dinding kavitas dan disebut sesuai nama ketiga dinding tersebut. Misalnya : titik sudut mesio buko pulpal, titik sudut mesiolingual pulpal, titik sudut axial gingivo bukal, titik sudut disto axial gingival.
- *Cavo surface angle* adalah sudut yang dibentuk oleh dinding kavitas dengan permukaan gigi dan menyebutkan sebagian dari *cavo surface angle* menurut dinding kavitas yang bersangkutan, misalnya lingual *cavo surface angle*.
- *Cavo surface margin* adalah garis pertemuan antara dinding kavitas dengan permukaan luar gigi.

Prinsip-prinsip Dasar Preparasi Kavitas

1. Bentuk outline
2. Bentuk resistensi
3. Bentuk retensi
4. Bentuk konvenin
5. Pembuangan karies
6. Penyelesaian dinding email
7. Pembersihan preparasi kavitas

Tahap awal preparasi kavitas

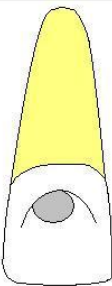
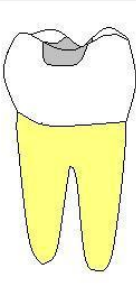
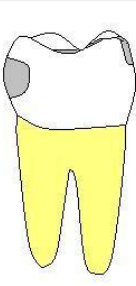
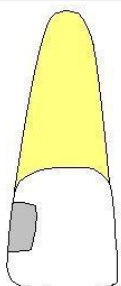
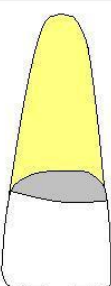
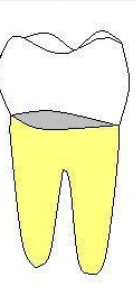
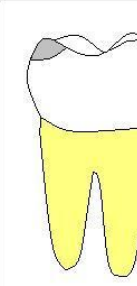

1. Menentukan bentuk outline dan kedalaman awal
2. Menentukan bentuk resistensi primer
3. Menentukan bentuk retensi primer
4. Menentukan bentuk konvenin

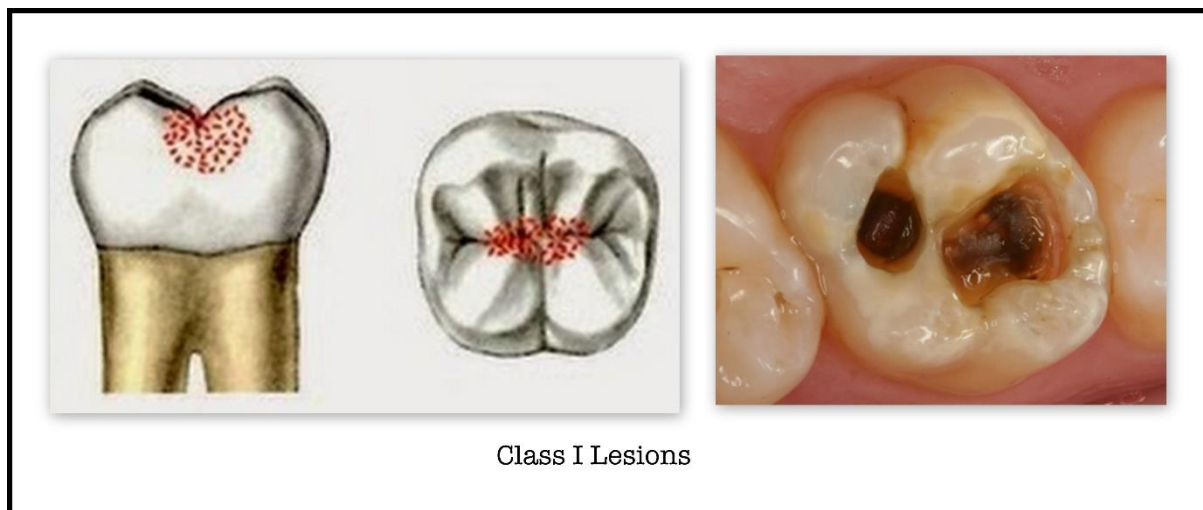
Tahap akhir preparasi kavitas

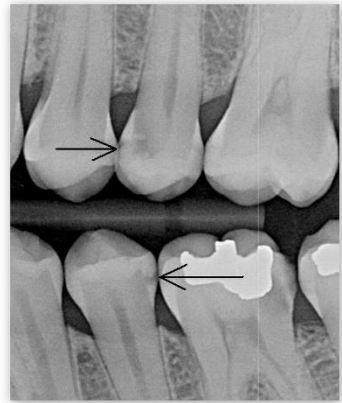
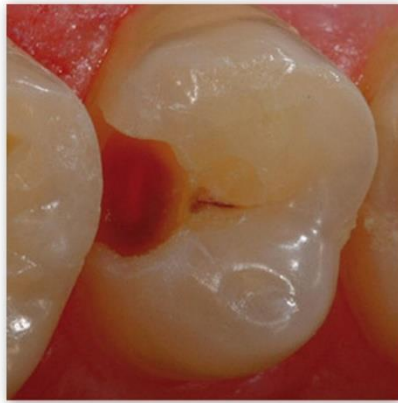
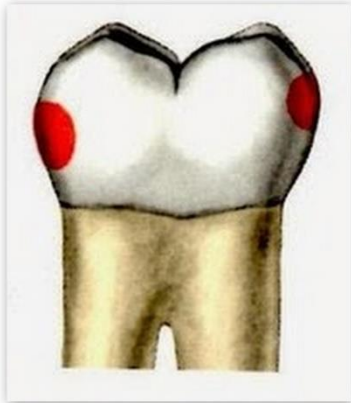
1. Setiap email menggaung pada pit dan fisur tersisa dibuang dan atau dentin terinfeksi dan atau restorasi lama bila diindikasikan.
2. Perlindungan pulpa.
3. Bentuk resistensi & retensi.
4. Prosedur menghaluskan dan menyelesaikan dinding kavitas.
5. Prosedur akhir: pembersihan, pengontrolan, pelapisan varnish, pemberian kondisioner.

Klasifikasi kavitas menurut G.V. BLACK:

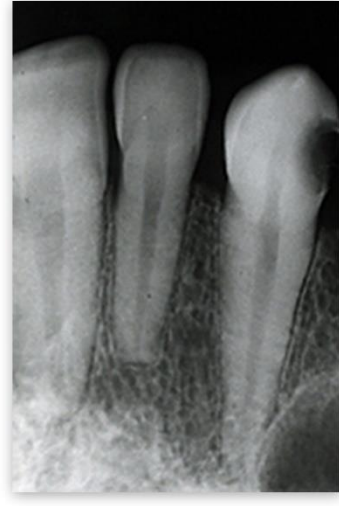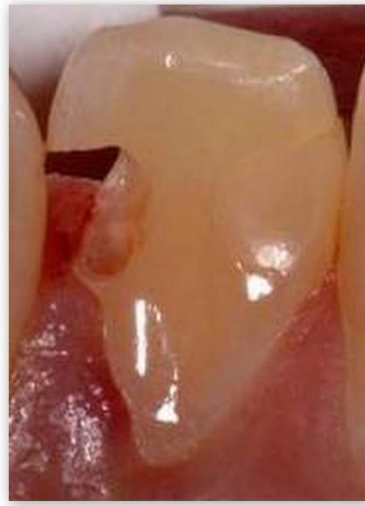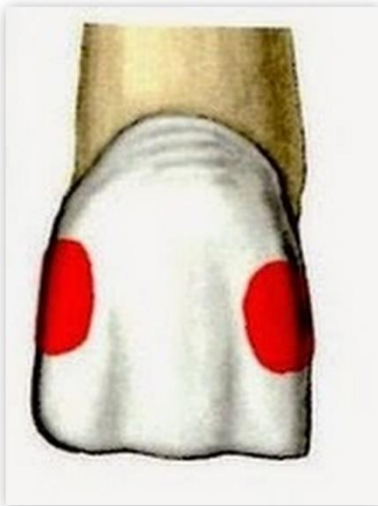
- Kelas I: Kavitas pada permukaan oklusal dari premolar dan molar yakni pada pit dan fisur.
- Kelas II: Kavitas pada permukaan proksimal dan okluso proksimal premolar dan molar.
- Kelas III: Kavitas pada permukaan proksimal gigi insisif dan kaninus tetapi tidak mengenai sudut insisal.
- Kelas IV: Kavitas pada permukaan proksimal gigi insisif dan kaninus, sudut insisal terkena.
- Kelas V: Kavitas pada 1/3 gingival pada permukaan labial, bukal, lingual dari semua gigi.
- Kelas VI: Kavitas pada tepi insisal dan puncak tonjol gigi dan permukaan halus diatas kontur terbesar gigi.

G.V. Black							
L		B/L		B/L		F	
							
Class I		Class II		Class III		Class IV	
F/L		B/L		B/L		B/L	
							
Class V		Class V		Class V		Class VI	

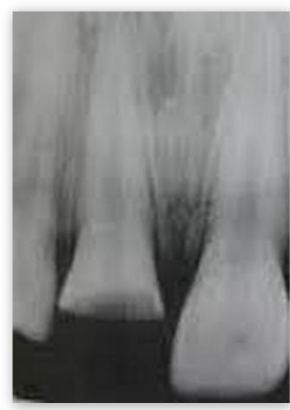
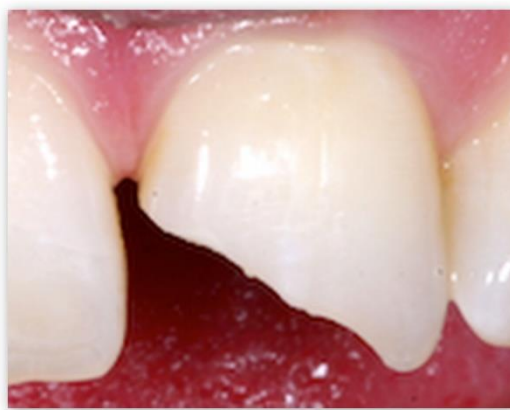


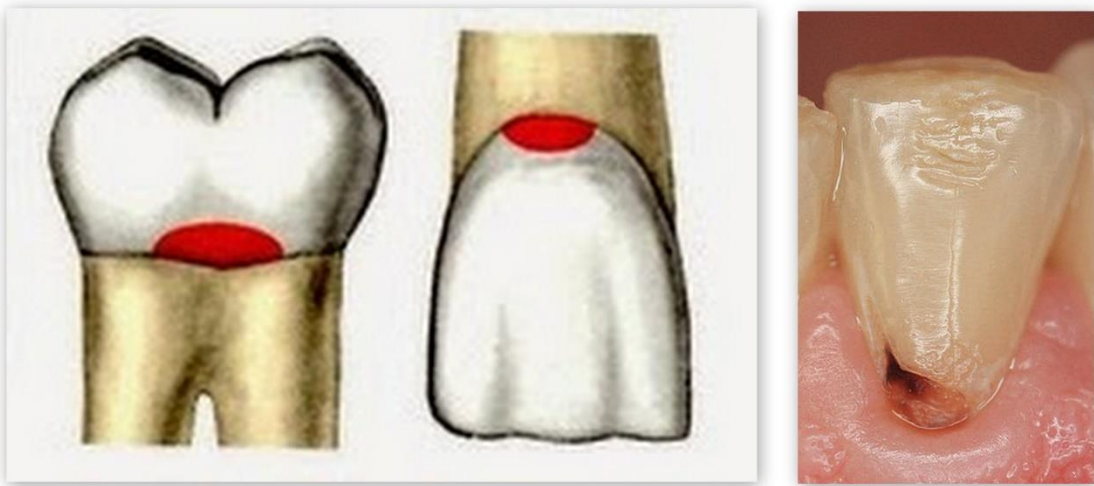
Class II Lesions



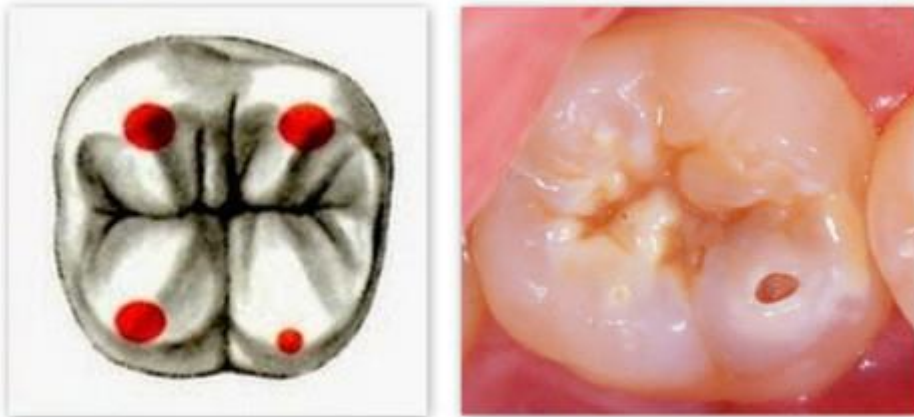Class III Lesions



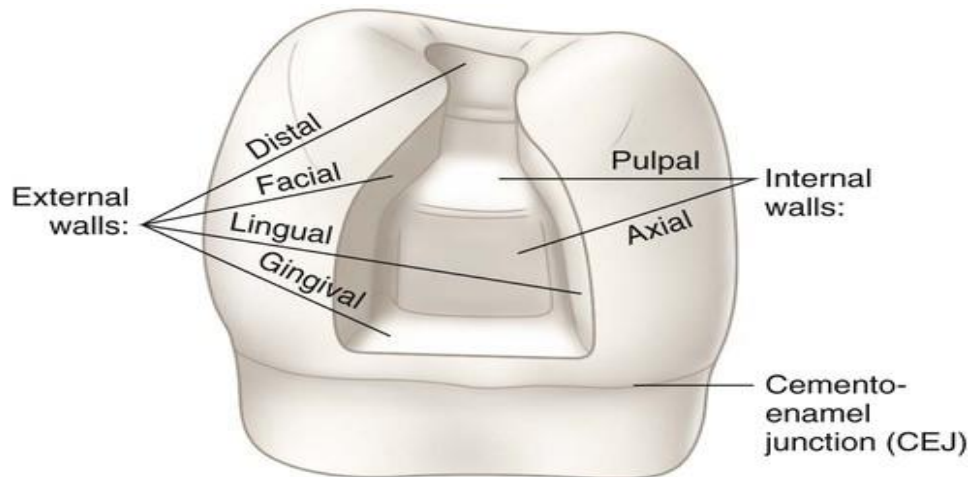
Class IV Lesions



Class V Lesions



Class VI Lesions



Preparasi restorasi resin komposit kelas I

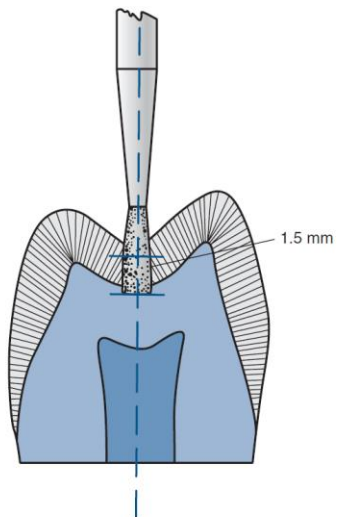


FIGURE 13-8 Entry cut. Diamond or bur held parallel to long axis of crown. Initial pulpal depth 1.5 mm from central groove.

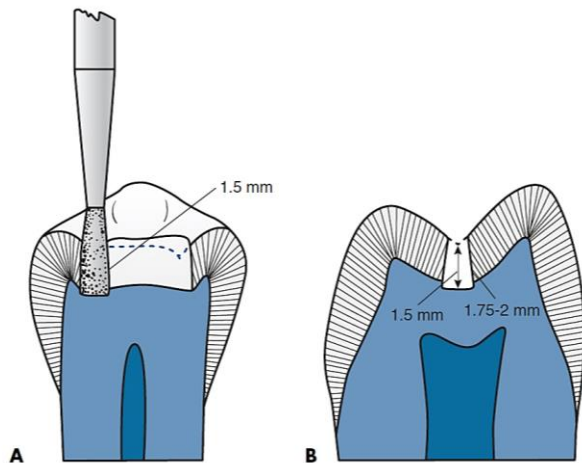


FIGURE 13-9 Initial pulpal depth. When the central groove is removed, facial and lingual wall measurements usually are greater than 1.5 mm. (The steeper the wall, the greater the height.) **A**, 1.5-mm depth from central groove. **B**, Approximately 1.75- to 2-mm facial or lingual wall heights.

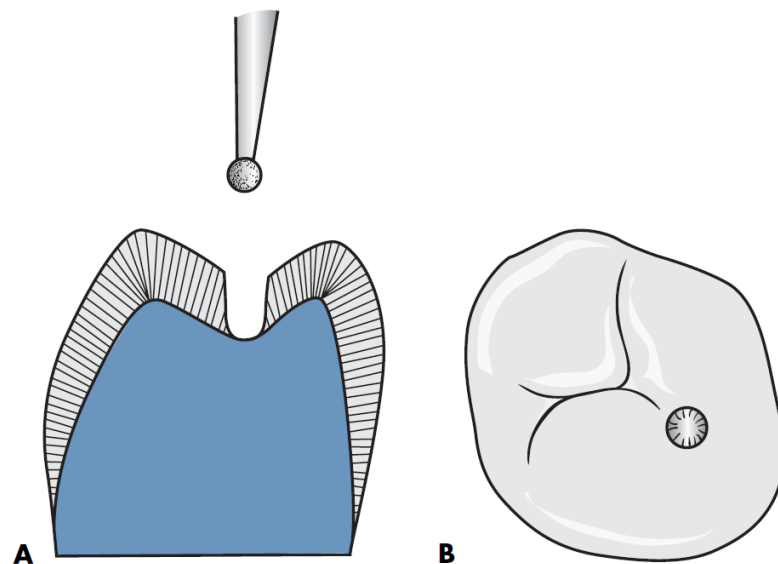


FIGURE 13-16 Modified Class I tooth preparation using round diamond. **A**, Faciolingual cross-section. **B**, Occlusal view.

Preparasi restorasi resin komposit kelas II Disto oklusal

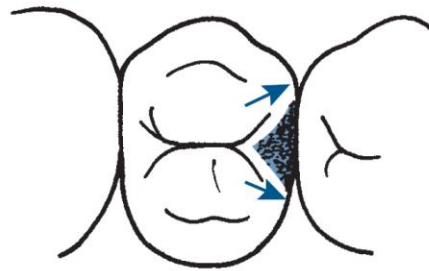


FIGURE 13-20 Preoperative visualization of facial and lingual proximal box extensions. *Arrows indicate desired extensions.*

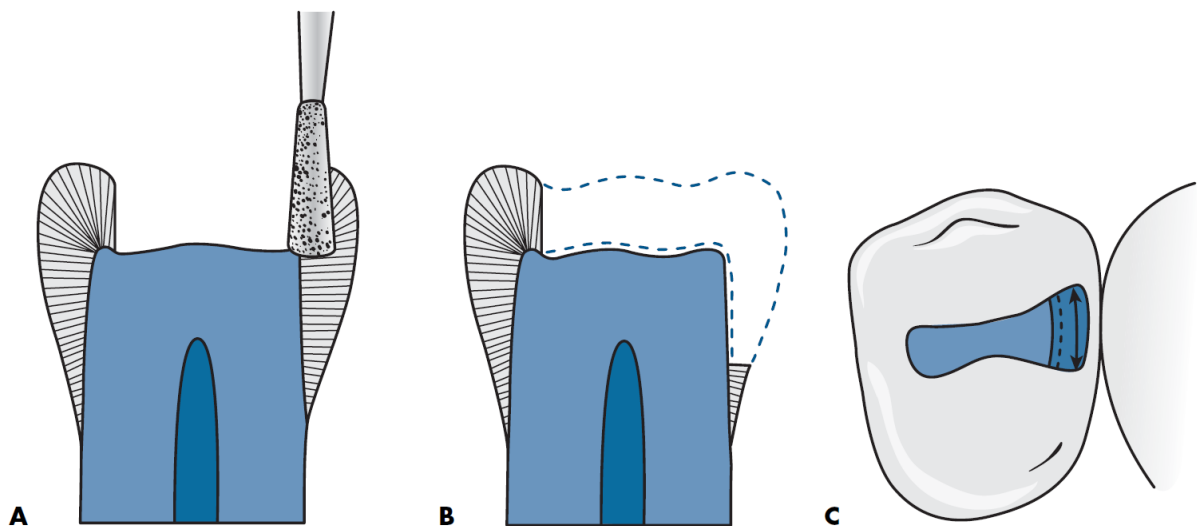


FIGURE 13-25 Proximal ditch cut. **A**, Instrument positioned so that gingivally directed cut creates axial wall 0.2 mm inside the DEJ. **B**, Faciolingual direction of axial wall preparation follows DEJ. **C**, Axial wall 0.2 mm inside DEJ.

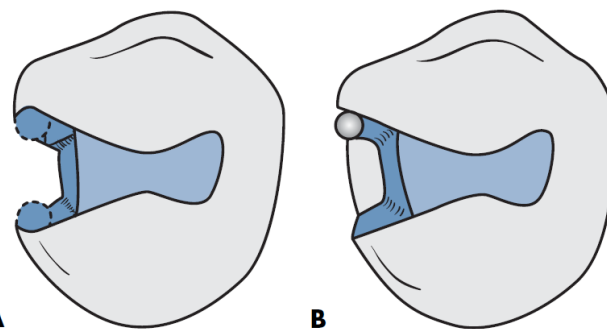


FIGURE 13-26 Using smaller instrument to prepare cavosurface margin areas of facial and lingual proximal walls. **A**, Facial and lingual proximal margins undermined. **B**, Using smaller instrument.

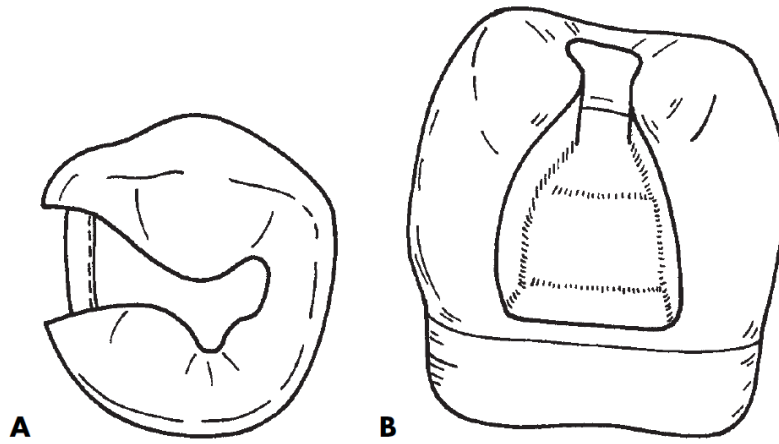


FIGURE 13-28 Final conventional Class II composite tooth preparation. **A**, Occlusal view. **B**, Proximal view.

Preparasi restorasi resin komposit gigi anterior

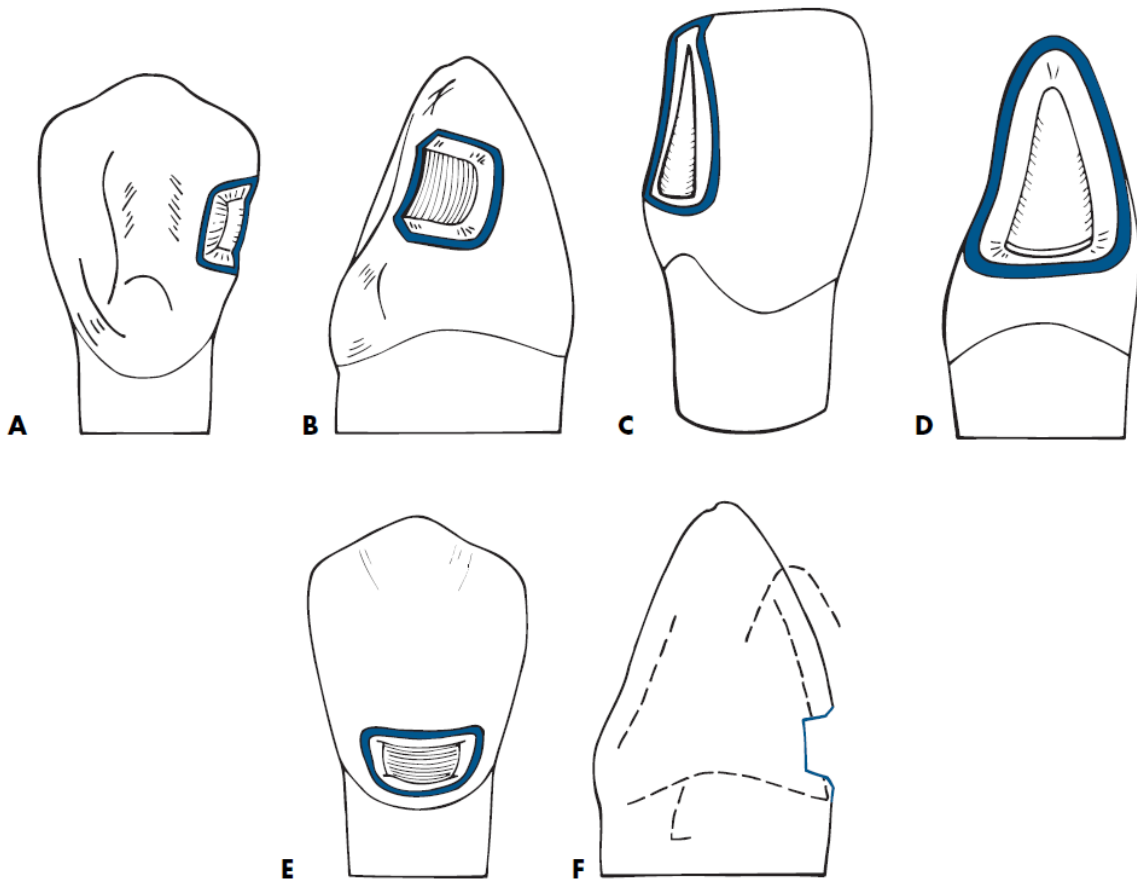


FIGURE 12-9 Beveled conventional preparation designs for Class III (**A** and **B**), Class IV (**C** and **D**), and Class V (**E** and **F**) restorations.

Preparasi Kelas III Boks

Alat yang digunakan :

1. Bur intan bulat No.2
2. Bur intan bulat No.1/4
3. Bur intan bulat No.1/2
4. Bur fisur No.245

Cara Preparasi Tahap Awal Pembukaan Outline Form kavitas kelas III

1. Diperhatikan pada 1/3 insisal servikal gigi tidak dipreparasi.
2. Bur bulat No.2 diletakkan di distal marginal ridge sehingga pengeburan, menembus karies di proksimal arah sumbu panjang bur tegak lurus permukaan lingual gigi
3. Kedalaman korona 0,5 sampai 0,6 mm dari d.e.j kearah pulpa, kedalaman di akar 0,75 - 0,8 mm kearah pulpa.
4. Kedalaman dentin dinding aksial sejajar kontur faciolingual gigi
5. Potongan transversal insiso lateral rahang bawah, tampak pertemuan dinding lingual kavitas kelas III dengan dinding aksial bersudut tumpul dan kedalaman dinding aksial ke dentin sarna, mengikuti bentuk permukaan Iuar faciolingual gigi.
6. sudut disto insisal dipertahankan untuk retensi
7. Pertemuan dinding facial, insisal, gingival dengan dinding aksial = 90°right angle
8. Pertemuan dinding lingual dengan dinding aksial bersudut tumpul atau merupakan kelanjutan dinding aksial.

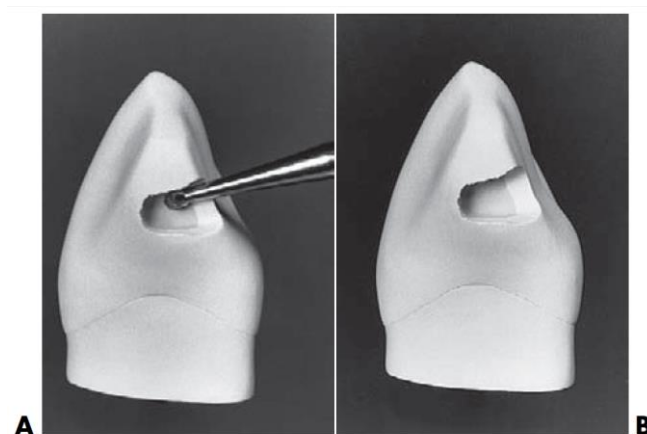


FIGURE 18-9 Class III tooth preparation on maxillary canine. **A**, Round bur shaping incisal area. Incisal angle remains. **B**, Initial shape of preparation accomplished with round bur.

Keterangan gambar

- A. Bur bulat untuk penyelesaian daerah insisal sudut insisal tetap ada.
- B. Bentuk awal preparasi diselesaikan dengan bur bulat

8. Dengan bur No. 1/2 lakukan :
 - a). Pengeburan garis sudut aksial terutama di garis sudut aksio gingival
 - b). Penghalusan bagian yang kasar
9. Email bergaung di gingival dari fasial margin dihilangkan dengan bur bulat No.2
10. Dengan bur bulat No. 1/4 dibuat retensi serupa :

Retensi gingival groove di garis sudut aksial, terutama di aksio gingival line angle. Round bur kecil digunakan untuk membentuk dinding kavitas, memperjelas garis sudut dan pembuangan awal email bergaung sepanjang tepi gingival dan fasial. Arah bur lebih kegingival dan sedikit lebih ke pulpal(diameter bur 0,5 mm, kedalaman groove $\frac{1}{2}$ diameternya, atau 0,25 mm).

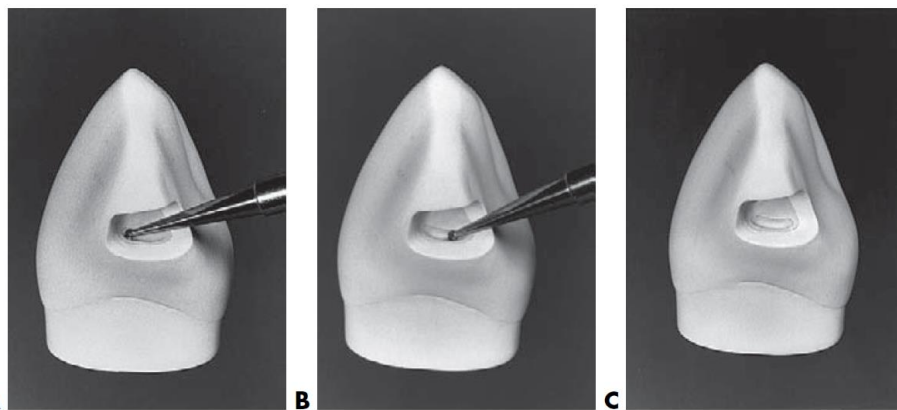


FIGURE 18-13 Preparing gingival retention form. **A**, Position of No. $\frac{1}{4}$ bur in axiofacio-gingival point angle. **B**, Advancing bur lingually to prepare groove along axiokingival line angle. See Fig. 18-8 regarding location, depth direction, and direction depth of groove. **C**, Completed gingival retention groove.

Keterangan gambar: Preparasi retensi gingival

- A. Letak bur no. 1/4 di titik sudut aksiofacialgingival.
- B. Bur ditarik ke lingual untuk preparasi groove sepanjang garis lurus sudut aksiojingival.
- C. Retensi groove gingival selesai.

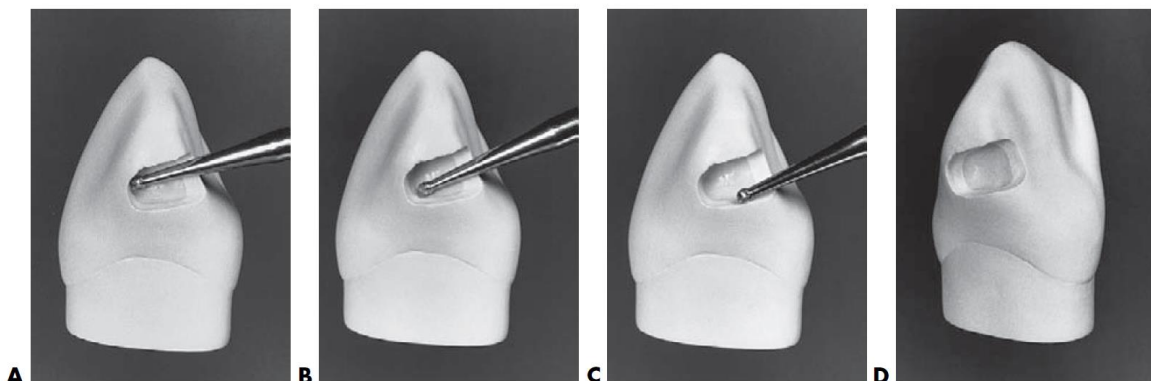


FIGURE 18-12 Refining proximal portion. **A-C**, Small, round bur is used to shape preparation walls, define line angles, and initiate removal of any undermined enamel along gingival and facial margins. **D**, Tooth preparation completed except for final finishing of enamel margins and placing retention form.

Preparasi Kelas III Dovetail

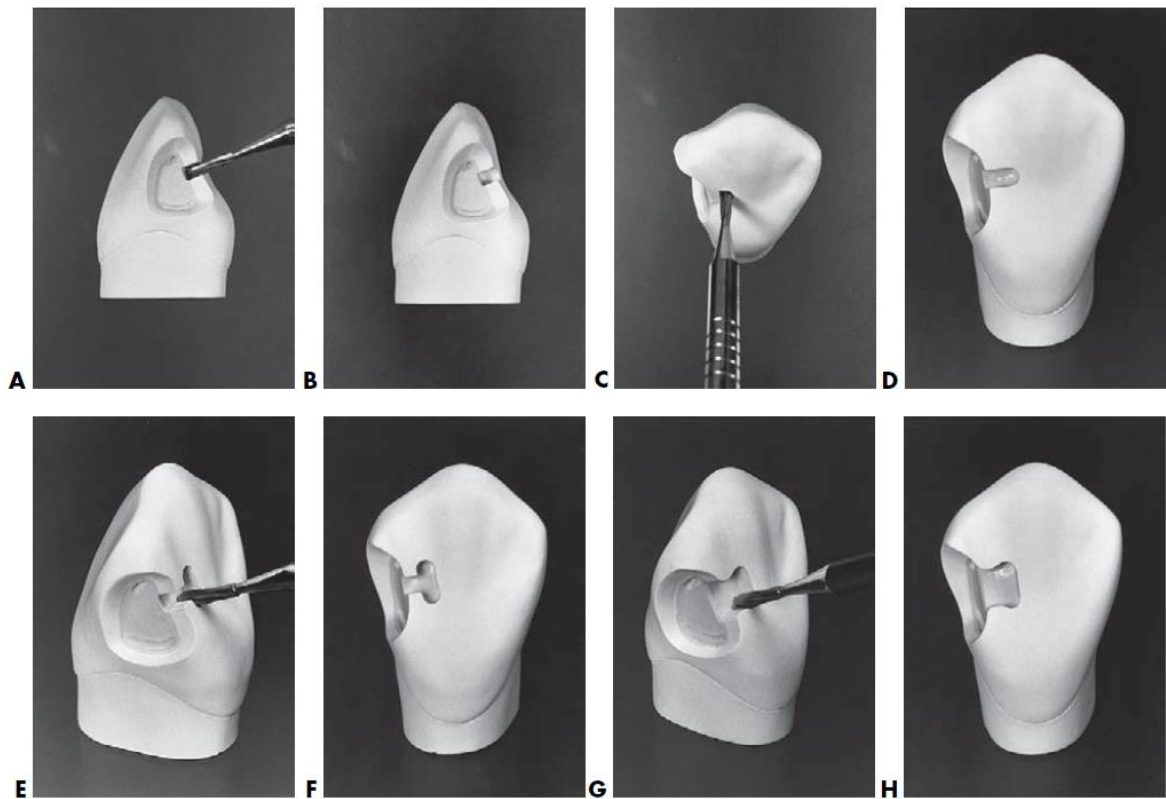


FIGURE 18-18 Lingual dovetail providing additional retention for extensive amalgam restoration. **A**, Bur position at correct depth and angulation to begin cutting. **B**, Initial cut in beginning dovetail. **C**, Bur moved to most mesial extent of dovetail. **D**, If possible, cutting should not extend beyond midlingual position. **E**, Bur cutting gingival extension of dovetail. **F**, Incisal and gingival extensions of dovetail. **G**, Completing isthmus. Proximal and lingual portions are connected by incisal and gingival walls in smooth curves. **H**, Completed lingual dovetail.

Preparasi Kelas V

Alat yang digunakan:

1. Bur intan bulat No.2, No. 1/2, No. ¼
2. Bur intan fissure tapered.

Tahap awal preparasi :

1. Bentuk outline seperti ginjal, digunakan bur fissure tapered pada bagian pinggir ujungnya dimasukkan ke kavitas preparasi.
2. kedalaman kearah pulpa dibatasi 0,5mm dari d.e.j (1 - 1.25 mm kedalaman dinding insisal) sampai 0.75 mrn dari cementum akar.
3. Perluasan ke insisal, gingival, mesial, distal sampai di jaringan sehat dan semua dinding eksternal tegak lurus permukaan luar gigi sehingga akan sedikit divergen keluar.
4. Diinding aksial konveks dari mesio distal, biasanya sejajar kontur labial gigi.

Tahap akhir:

1. Pembuangan sisa dentin terinfeksi.
2. Bentuk retensi groove insisal dan gingival dengan bur bulat kecil No.1/4.

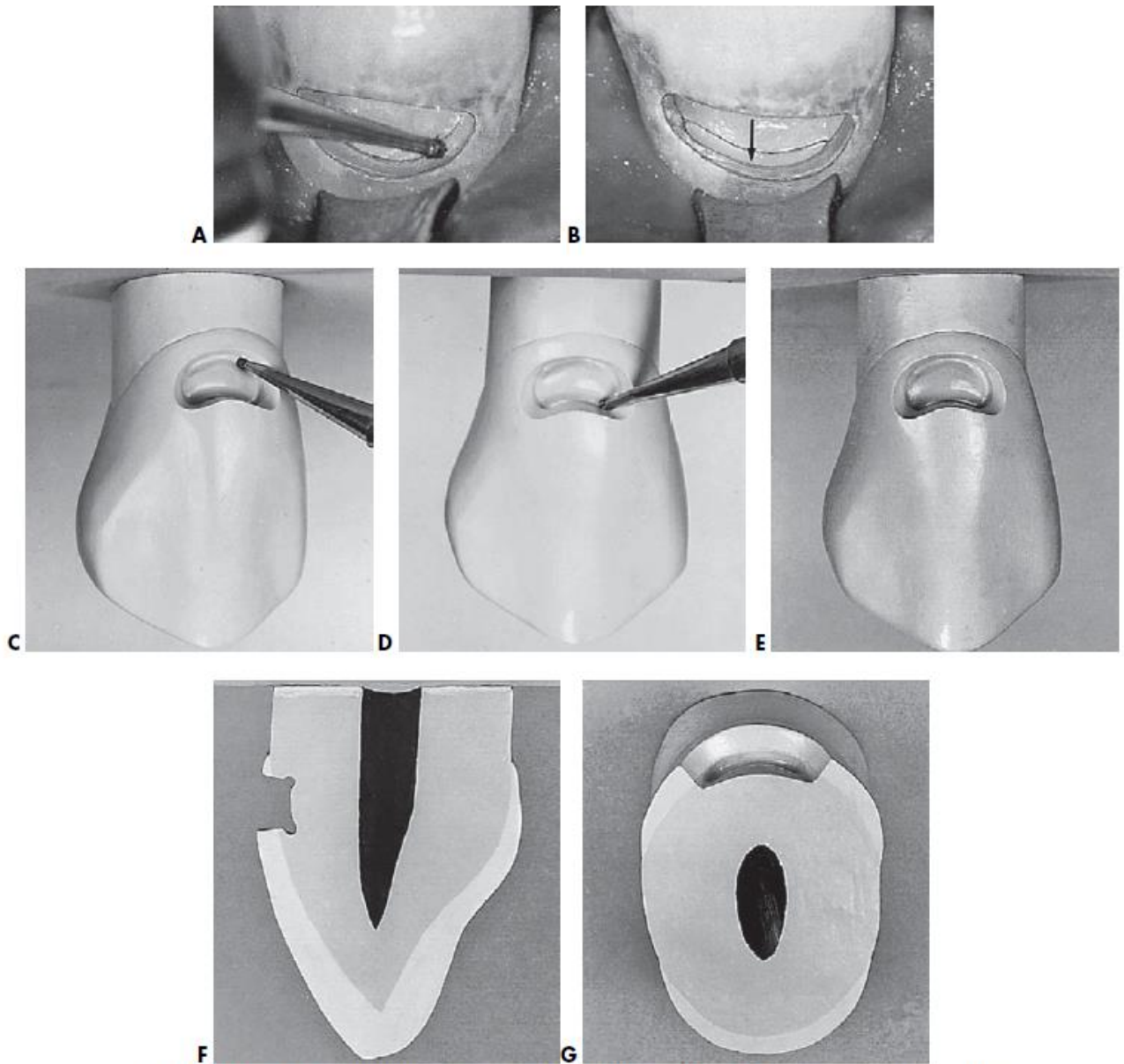


FIGURE 18-31 Retention form. **A**, A No. $\frac{1}{4}$ bur positioned to prepare gingival retention groove. **B**, Gingival retention groove (*arrow*) prepared along gingivoaxial line angle generally to bisect the angle formed by the gingival and axial walls. Ideally, the direction of preparation is slightly more gingival than pulpal. An incisal retention groove is prepared along incisioaxial line angle and directed similarly. **C** and **D**, Groove is placed with No. $\frac{1}{4}$ bur along gingivoaxial and incisioaxial line angles 0.2 mm inside DEJ and 0.25 mm deep. Note slight pulpal inclination of shank of No. $\frac{1}{4}$ bur. **E**, Facial view. **F**, Incisogingival section. Grooves depthwise are directed mostly incisally (gingivally) and slightly pulpally. **G**, Mesiodistal section.

Preparasi kelas V rahang bawah

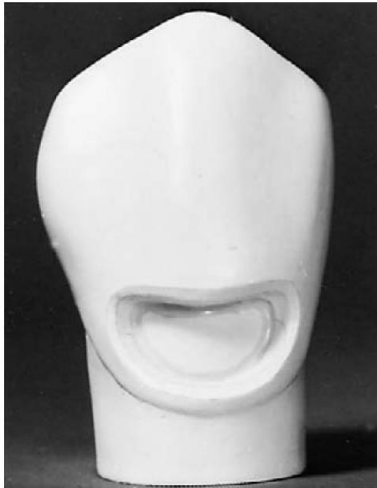

FIGURE 12-44 Completed large beveled conventional Class V preparation.

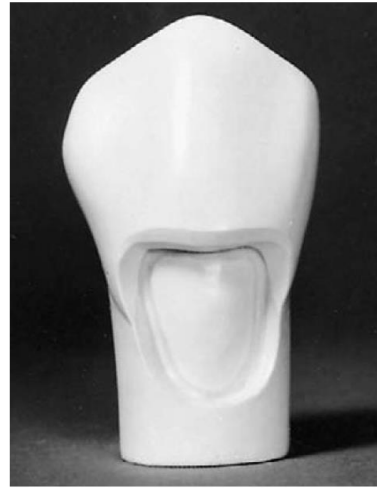

FIGURE 12-45 Completed Class V tooth preparation extending onto the root; crown portion beveled conventional design; root portion conventional design.

Preparasi kelas IV

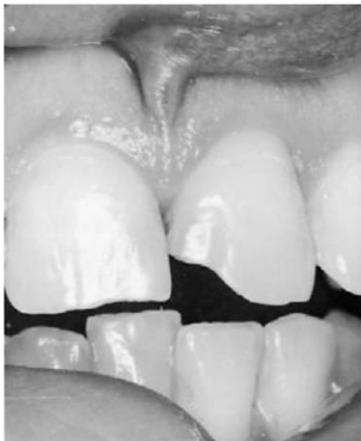

FIGURE 12-35 Mesioincisal angle fractured on central incisor.

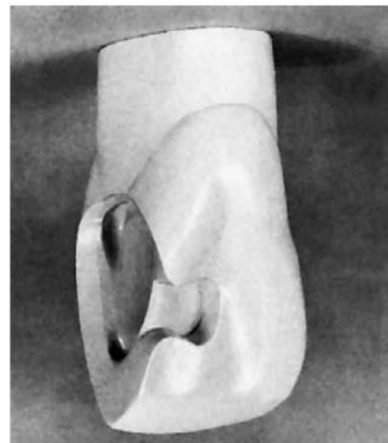


FIGURE 12-36 Incisal and gingival retention grooves and dovetail extension in a large Class IV beveled conventional tooth preparation before beveling.

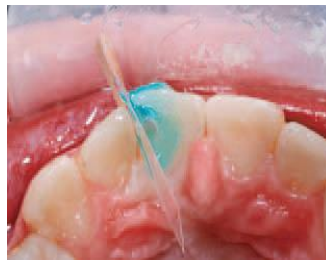BAB V

BAHAN PELINDUNG PULPA- DENTIN/TUMPATAN SEMENTARA/TETAP

Glass Ionomer Cement (Semen Ionomer Kaca)

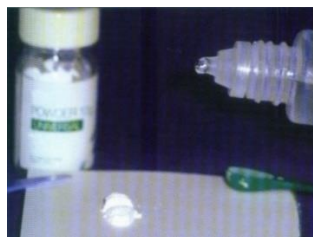Prosedur penumpatan Glass ionomer cement.

1. Isolasi gigi dengan cotton roll & pasang matriks mylar (celuloid strip).
2. Aplikasi *dentin conditioner*: pasang celuloid strip kemudian ulaskan dentin conditioner 10-15 detik dengan cotton pellet kemudian dibilas air sampai bersih & dikeringkan dengan cotton pellet.

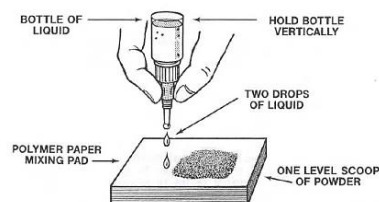


3. Pengadukan Glass Ionomer Cement

Tahap 1 : Ambil Powder 1 sendok takar & letakkan diatas paper pad. Botol liquid dipegang horizontal dan tahan beberapa saat agar viskositas cairan masuk ke tip dan gelembung udara hilang.



Tahap 2 : botol ditegakkan Vertikal. Teteskan liquid disebelah powder.




Tahap 3 : membagi bubuk menjadi 2 bagian sama besar dengan spatula. Cairan diletakkan di pad dan diaduk dengan sebagian bubuk.



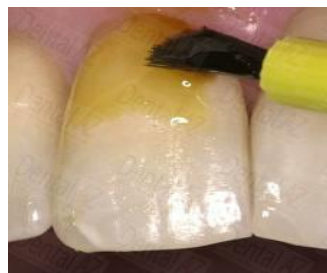Tahap 4 : bagian pertama sudah teraduk semua selama 10 detik. Kemudian sebagian kedua diaduk. Cara pengadukan dengan cara melipat / menggulung



Tahap 5 : adukan kedua selesai dalam waktu 15 detik. Jangan menghabiskan waktu dengan mencoba karena campuran sudah mulai set. Segera tumpatkan SIK pada saat adukan masih mengkilap (glossy) dan lengket (slump).



4. Ambil GIC dengan instrumen plastis atau instruen berujung bulat, letakan GIC kedalam kavitas yang telah dipasang matriks mylar sampai penuh. Fiksasi matriks mylar dengan jari, tunggu hingga mengeras (selama 3 menit).
5. Aplikasi Varnish: mengoleskan varnish pada permukaan gigi setelah tahap finishing, lebih dari 1 olesan krn sering terjadi pinholes (porus) pada olesan pertama sehingga perlu olesan lagi untuk menutupi pinholes tersebut.



6. Prosedur pemolesan Pemolesan SIK konvensional dilakukan 24 jam setelah penempatan. Pemolesan menggunakan superfine diamond bur, tungsten carbide dan karet abrasif kecepatan rendah. Permukaan proximal dipoles dengan GC metal strips atau finishing strips yaitu epitex.

Resin Modified Glass Ionomer Cement (RMGIC)

BAB VI

PROSEDUR PENUMPATAN RESIN KOMPOSIT

Alat-alat:

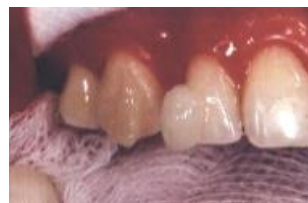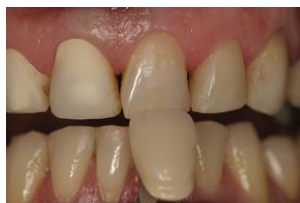1. Light curing unit
2. Shade guide
3. Microbrush
4. Plastis filling instrument
5. Superfine bur
6. Rubber silikon

Bahan-bahan:

1. Cotton roll dan cotton pellet/ rubber dam
2. Matriks mylar (celoluid strip) untuk kavitas kelas III dan IV
3. Sectional matrix untuk kavitas kelas II
4. Wedge
5. Etsa
6. bonding
7. pasta komposit

Prosedur penumpatan:

1. Pemilihan warna menggunakan shade guide
 - gigi dehidrasi → penurunan translusensi → white opaque
 - Cepat, 5 detik jika lebih dari 30 detik kita harus lihat benda warna biru/violet
 - bantuan pembimbing



2. Proteksi pulpa:
 - a. pada kavitas yang dalam diperlukan proteksi pulpa sebelum dilakukan etsa dan bonding
 - b. Ca(OH)₂, GIC, RMGI
 - c. Kontraindikasi : ZnOE



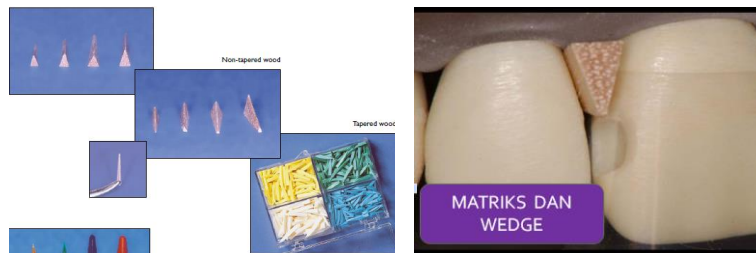3. Pemasangan matriks dan wedge

Matriks → meningkatkan adaptasi restorasi ke margin gingiva & membentuk kontur proksimal.

- Utk gigi anterior: matriks mylar atau plastic strip
- Utk gigi posterior: matriks transparan yg “pre-contoured” Gunakan sectional matrix

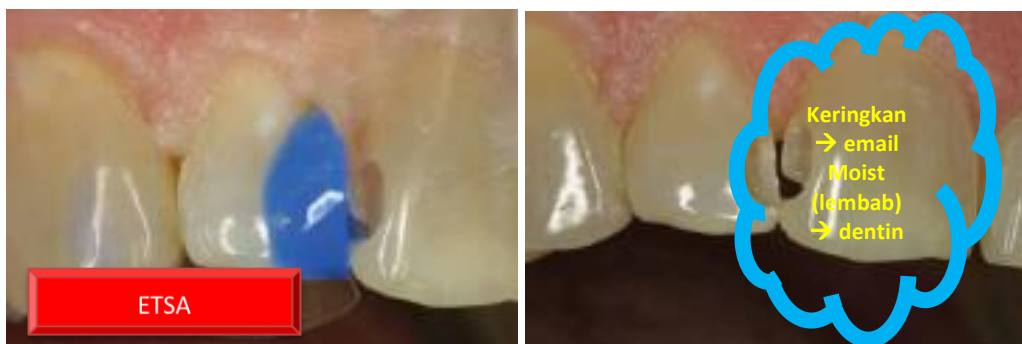Wedge → Wedging: untuk mendapatkan:

- Kontak yg baik
- Melindungi jaringan gingiva interproksimal
- Memperbaiki bentuk, kontur proksimal, dan ruang embrasure



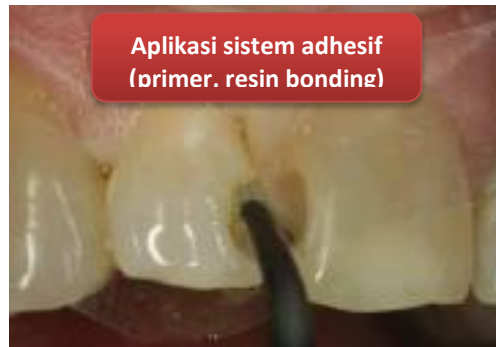4. Aplikasi Etsa:

- menghilangkan smear layer + demineralisasi email & dentin serta membuka tubuli dentin
- Asam kuat, biasanya asam fosfat (37%, 35%)
- Bentuk: - Bentuk larutan → liquid flowing, sulit dikontrol selama aplikasi
- Bentuk gel
- Aplikasi etsa selama 10-15 detik dengan microbrush kemudian dikeringkan dengan tiupan angin tekanan ringan namun dentin tetap lembab agar serat kolagen tidak kolaps



5. Aplikasi sistem adhesif:

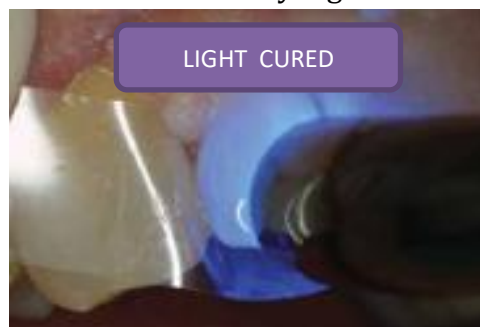
- Primer: Monomer hidrofilik yang berpenetrasi ke dalam struktur gigi yang terekspos (tubulus dentin, serat kolagen dan intertubular dentin. Pelarut :aseton, etanol,
- Resin bonding: Monomer yang viskositas rendah berikatan dengan primer
- Aplikasi bonding menggunakan microbrush kemudian ditiupkan angin dengan tekanan ringan untuk menguapkan bahan pelarut bonding



6. Light cure

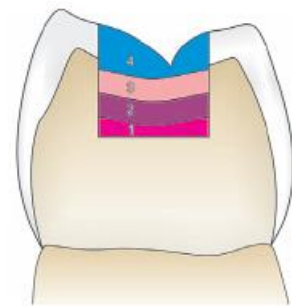
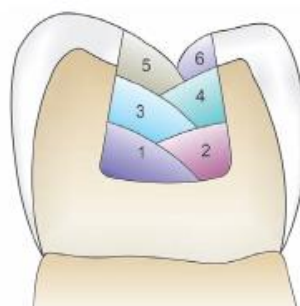
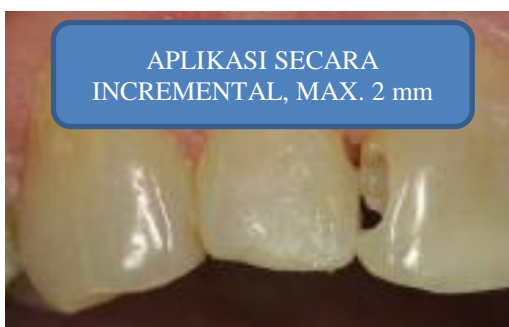Aturan penyinaran

- ❖ Sumber sinar harus lebih besar drpd objek yg disinari
- ❖ Sinar sedekat mungkin dg objek yg disinari
- ❖ Untuk aman ☑ penyinaran lebih lama dr yang direkomendasikan



7. Aplikasi pasta composit

- a. Incremental → layer by layer/ selapis demi selapis, setiap lapisan maksimal 2mm kemudian disinari selama 20-40 detik
- b. Bulk fill → aplikasi pasta langsung memenuhi kavitas

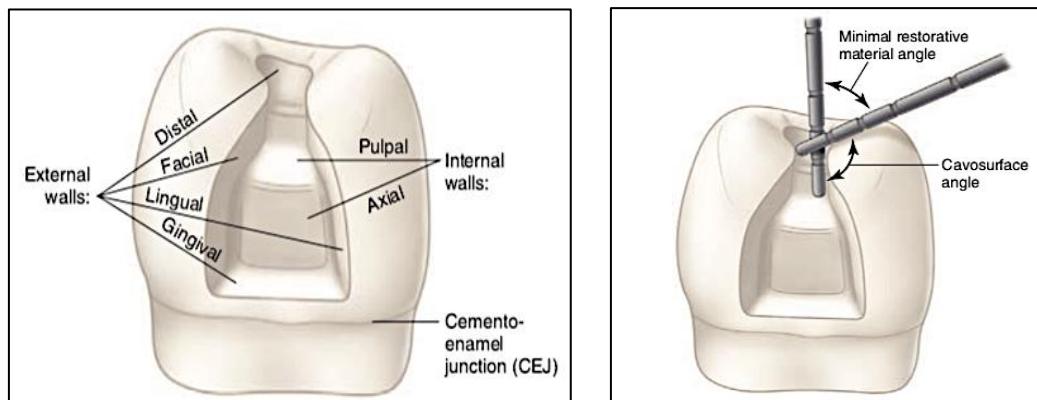


BAB VII

PREPARASI INLAY dan ONLAY

Nomenklatur preparasi kavitas

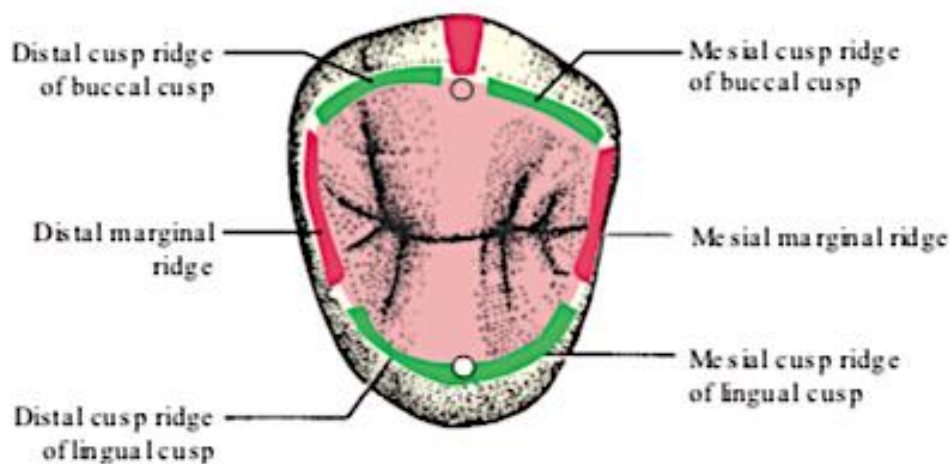
- Permukaan labial disebut dinding labial.
- Permukaan bukal disebut dinding bukal.
- Permukaan fasial disebut dinding bukal pada gigi posterior dan dinding labial pada gigi anterior.
- Permukaan lingual disebut dinding palatal pada gigi rahang atas dan dinding lingual pada gigi rahang bawah.
- Dinding pulpal adalah dinding di atas pulpa pada dasar kavitas, tegak lurus tekanan kunyah.
- Dinding axial adalah dinding kavitas yang sejajar sumbu gigi dan menutupi pulpa.



Gambar 4.1 Dinding eksternal dan internal untuk preparasi gigi.

- Garis sudut/*Line angle* adalah garis sudut yang dibentuk oleh pertemuan dua dinding kavitas dan dinamakan sesuai kedua dinding tersebut. misalnya: Mesio bukal line angle.
- Titik sudut/*Point angle* adalah titik yang dibentuk oleh pertemuan tiga dinding kavitas dan disebut sesuai nama ketiga dinding tersebut. Misalnya : titik sudut mesio buko pulpal, titik sudut mesiolinguo pulpal, titik sudut axio gingivo bukal, titik sudut disto axio gingival.
- *Cavo surface angle* adalah sudut yang dibentuk oleh dinding kavitas dengan permukaan gigi dan menyebutkan sebagian dari cavo surface angle menurut dinding kavitas yang bersangkutan, misalnya linguo cavo surface angle.
- *Cavo surface margin* adalah garis pertemuan antara dinding kavitas dengan permukaan luar/eksternal gigi.

- Pit: ceruk, lubang atau *shaft* yang dalam pada email gigi di pertemuan dua atau lebih lobus kusp email dan terdapat dalam fisur atau singulum. Suatu lekukan kecil pada permukaan email gigi.
- Fissure: suatu invaginasi pada email di permukaan oklusal molar dan premolar yang terbentuk semasa perkembangan gigi dan terjadi karena tidak sempurnanya fusi dari lobus email kusp gigi. Suatu celah yang dalam dan memanjang pada permukaan gigi. Biasanya terdapat pada permukaan oklusal atau proksimal dan merupakan dasar dari developmental groove
- Groove: suatu depresi/ cekungan linier yang dangkal.
- Fossa: suatu depresi/ cekungan lebar, dangkal pada permukaan gigi.
- Ridge: suatu struktur yang menonjol. Suatu protrusi sempit memanjang pada permukaan gigi.
- Marginal ridge: ridge email di tepi mesial dan distal gigi
- Isthmus: daerah sempit yang menghubungkan dua daerah yang lebih besar , istilah umum bagi suatu struktur atau regio penghubung



Gambar 4.4 Occlusal view of a two-cusped premolar shows the difference between the **Occlusal Outline** of the tooth (the black outline surrounding the entire tooth from this view) and the smaller red **Occlusal table** (or occlusal chewing surface) bounded by six ridges: the two cusp ridges of the buccal cusp (green), the two cusp ridges of the lingual cusp (green), and the two marginal ridges (red).

PROSEDUR PREPARASI INLAY LOGAM KELAS II

PREPARASI TAHAP AWAL (*Initial Preparation*)

1. Preparasi Oklusal (*Occlusal outline form/ occlusal step*)
2. Preparasi Boks Proksimal (*Proximal box*)

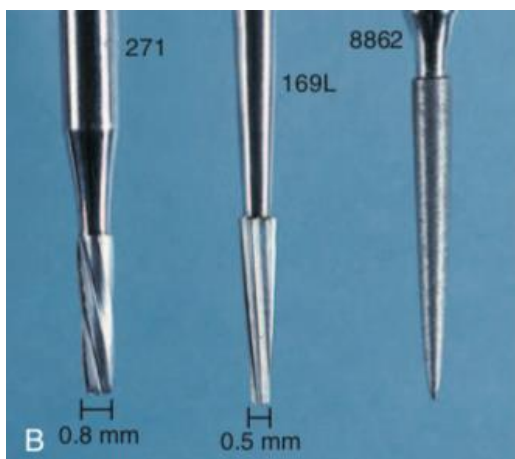PREPARASI TAHAP AKHIR (*Final Preparation*)

1. Pembuangan jaringan dentin lunak serta perlindungan pulpa (*Removal of soft dentin and pulp protection*)
2. Preparasi Bevel

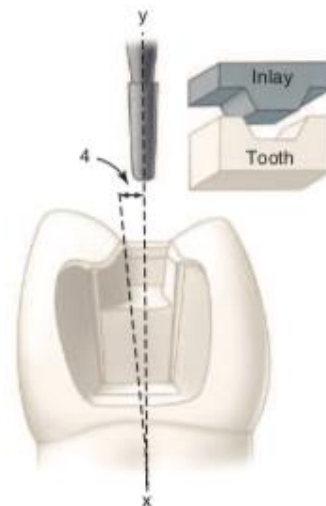
PREPARASI TAHAP AWAL (*Initial Preparation*)

Alat yang digunakan:

1. Bur carbide fisur tapered no 271, ujungnya rata (flat end) namun tepinya bulat (*rounded corner*) sehingga kavitas yang terpreparasi tidak mempunyai sudut tajam.
2. Bur carbide fisur taperd no 169L
3. Bur intan fine grit bentuk flame no 8862



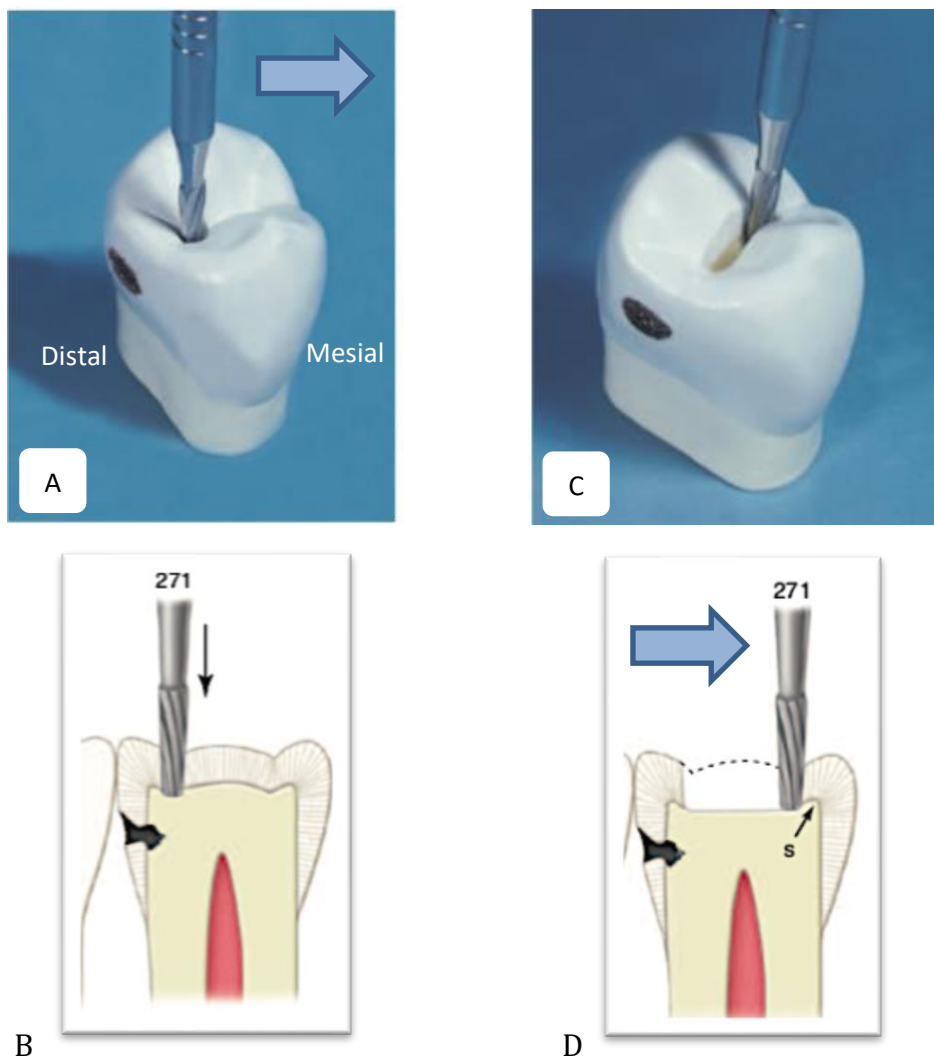
Gambar 4.5



Gambar 4.6

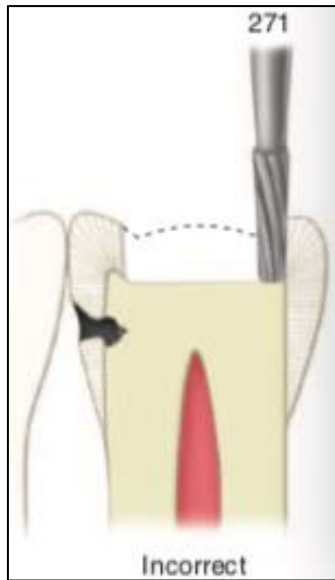
1. Preparasi oklusal (*Occlusal Step*)

1. Bur fisur tapered no 271 diarahkan ke dalam fossa atau pit yang terdekat dengan ridge marginal yang karies (gbr 4.7 A).
2. Preparasi daerah oklusal dengan kedalaman 1,5 cm.
3. Bur dipegang sejajar sumbu panjang mahota gigi sehingga dihasilkan dinding bukal dan palatal yang divergen ke oklusal 2-5 derajat per dinding (gbr 4.6, 4.7 B).
4. Bur ditekan ringan dan intermitten untuk meminimalkan panas akibat gesekan pada permukaan gigi dan mengurangi insidens *enamel crazing*.
5. Kavitas diperluas ke arah mesial sepanjang central groove atau fissure (Gbr 4.7 C,D).

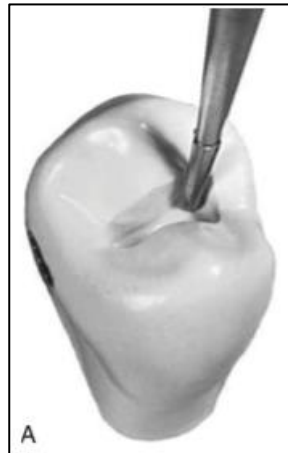


Gambar 4.7

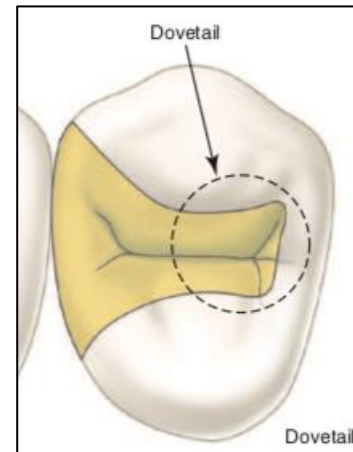
6. Perluas preparasi ke arah mesial namun jangan sampai menghilangkan dentin di marginal ridge proksimal (gbr 4.8).
7. Preparasi dovetail ke arah bukal atau lingual menggunakan bur no 169L (gbr 4.9, 4.10). Bentuk dovetail berfungsi sebagai retensi terhadap pergerakan ke distal (*distal displacement*).



Gambar 4.8

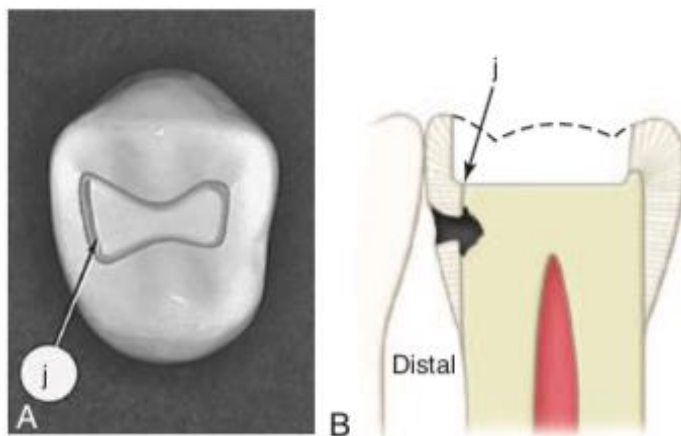


Gambar 4.9



Gambar 4.10 Dovetail

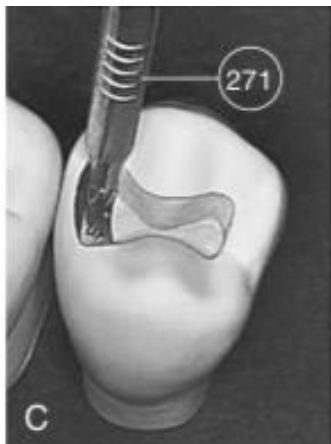
8. Perlebar kavitas ke arah distal sampai terlihat perbatasan antara email dan dentin (gbr 4.11 A,B).
9. Lebar isthmus di transverse ridge dibuat sedikit lebih besar daripada lebar bur (lebar bur 0,8 mm). Sehingga mempertahankan proteksi dentin terhadap pulpa dan menjaga ketebalan serta kekuatan cusp.



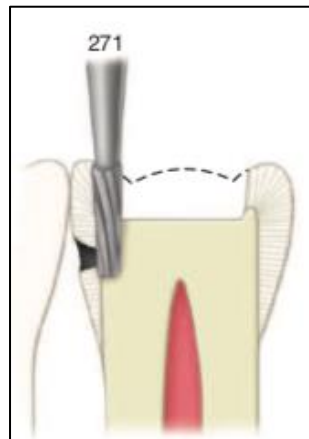
Gambar 4.11 Setelah terlihat perbatasan (j) antara email dan dentin

2. Preparasi boks proksimal (*Proximal box*)

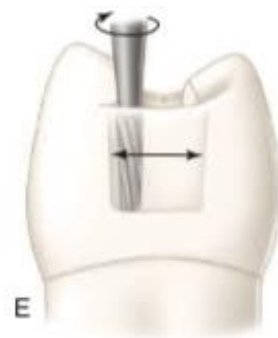1. Memakai bur fisur tapered no 271, dibuat ceruk/*ditch* lebarnya 0,8 mm. Ceruk tersebut dibuat di perbatasan email dan dentin sehingga 0,5 mm di dentin dan 0,3 mm di email (gbr 4.12).
2. Selapis tipis email di proksimal disisakan tidak dipreparasi agar gigi tetangga tidak terkena bur saat preparasi boks proksimal.
3. Dalamkan kavitas sampai mencapai daerah karies di dinding gingiva atau sedalam 3 mm (gbr 4.13).
4. Perlebar ceruk/*ditch* ke arah bukal dan palatal(gbr 4.14).
5. Jika lesi karies minimal maka perluasan kavitas ke arah bukal dan palatal yang ideal seperti pada gambar 4.15.
6. Kontur dinding aksial mengikuti kontur permukaan eksternal gigi di bukopalatal (gbr 4.16).



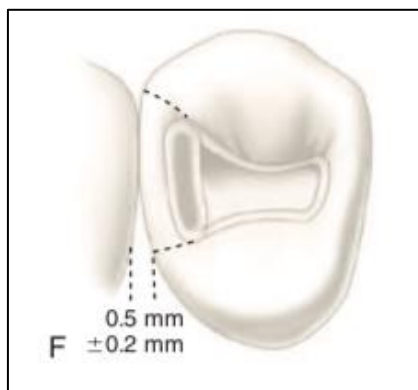
Gambar 4.12



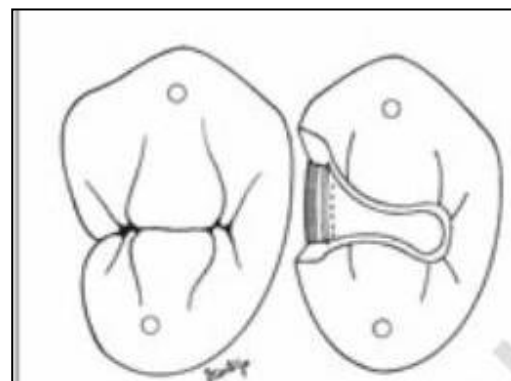
Gambar 4.13



Gambar 4.14

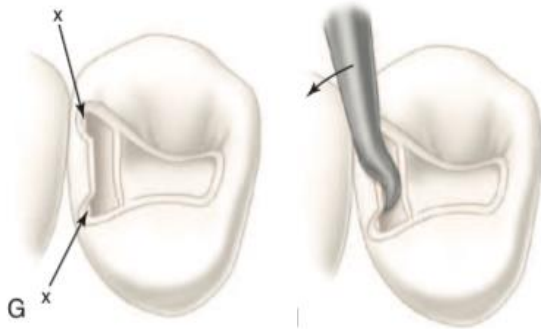


Gambar 4.15

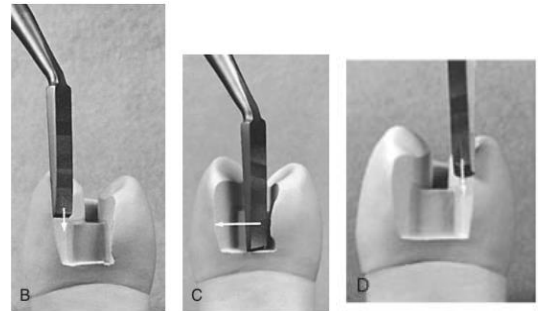


Gambar 4.16

7. Buat dua cekungan di bukal dan palatal kemudian diperluas sampai mendekati distal marginal ridge(gbr 4.17). Buang email tak terdukung dentin dengan bur atau chisel (gbr 4.18).



Gambar 4.17.

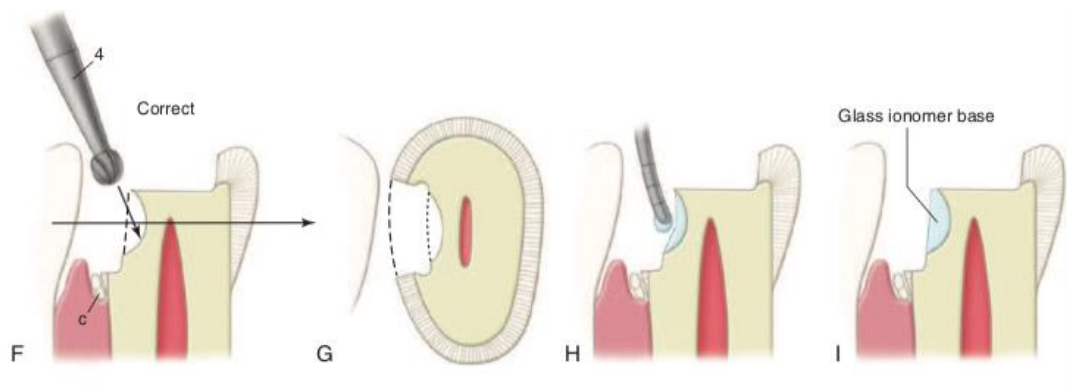


Gambar 4.18

PREPARASI TAHAP AKHIR (*Final Preparation*)

1. Pembuangan dentin lunak dan perlindungan pulpa

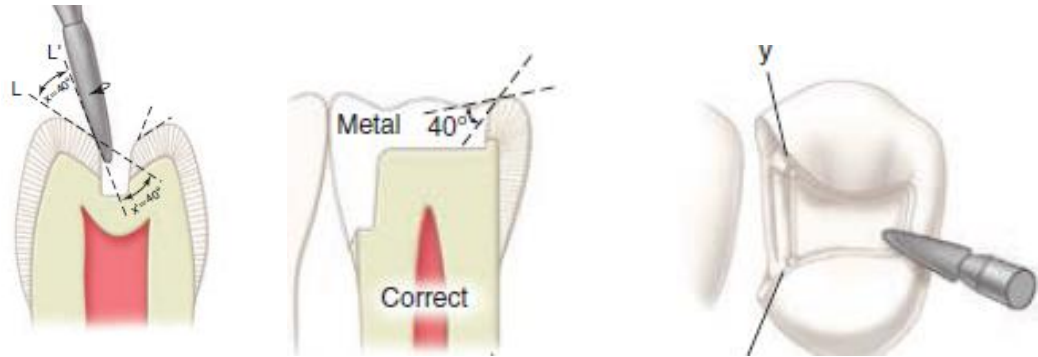
1. Bila kedalaman dentin lunaknya dangkal atau moderate (antara karies dan pulpa tersisa dentin ≥ 1 mm), dilakukan isolasi gigi, karies dihilangkan, aplikasi semen dasar.
2. Bur bulat (no 2 atau no 4) kecepatan rendah atau spoon ekskavator digunakan untuk menghilangkan dentin lunak.



Gambar 4.19

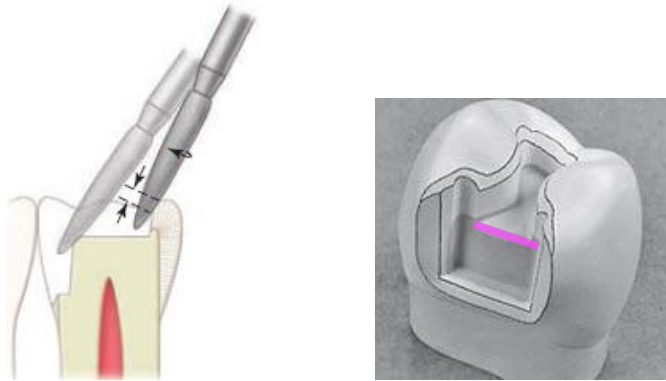
2. Preparasi bevel (*flare*)

1. Bur fine diamond bentuk flame digunakan untuk membevel tepi dinding oklusal dan tepi dinding gingiva, serta membuat bevel atau flare sekunder di dinding distopalatal dan distobukal. Sudut bevel sekitar 30-40 derajat.
2. Bur fine diamond bentuk flame digunakan untuk membevel tepi dinding oklusal dengan sudut 40 derajat (gbr 4.20).



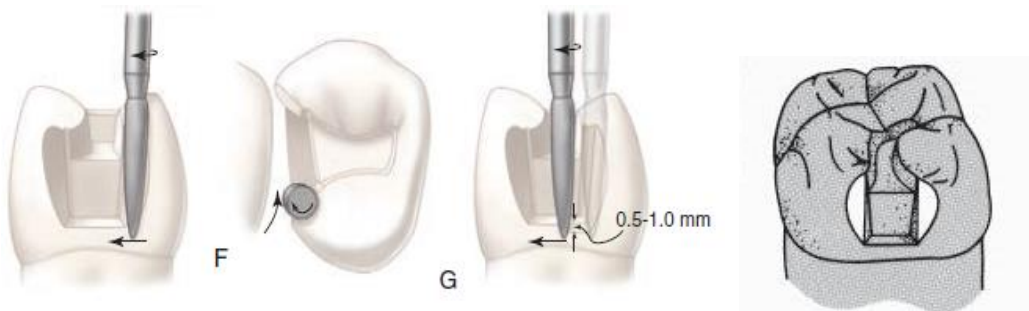
Gambar 4.20

3. Bevel juga axiopulpa line angle dengan sudut 40 derajat (gbr 4.21).



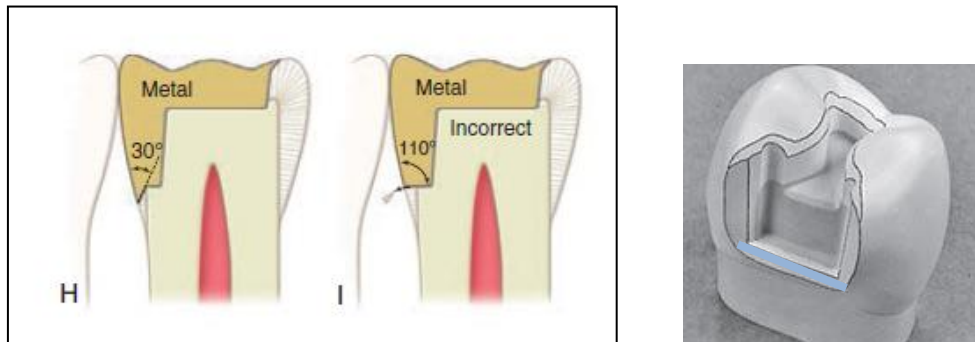
Gambar 4.21 Bevel di axiopulpa (yang diberi warna ungu)

4. Bevel (*flare sekunder*) di proksimal distopalatal dan distobukal menggunakan bur fine diamond bentuk flame dengan sudut 40 derajat (gbr 4.22).



Gambar 4.22

5. Bevel di margin gingiva sebesar 30 derajat (gambar 4.23).



Gambar 4.23 Bevel di margin gingiva (yang diberi warna biru)

PROSEDUR PREPARASI ONLAY LOGAM KELAS II MOD

PREPARASI TAHAP AWAL (*Initial Preparation*)

1. Pengurangan Oklusal (*Occlusal Reduction*)
2. Preparasi Oklusal (*Occlusal outline form/ occlusal step*)
3. Preparasi Boks Proksimal (*Proximal box*)

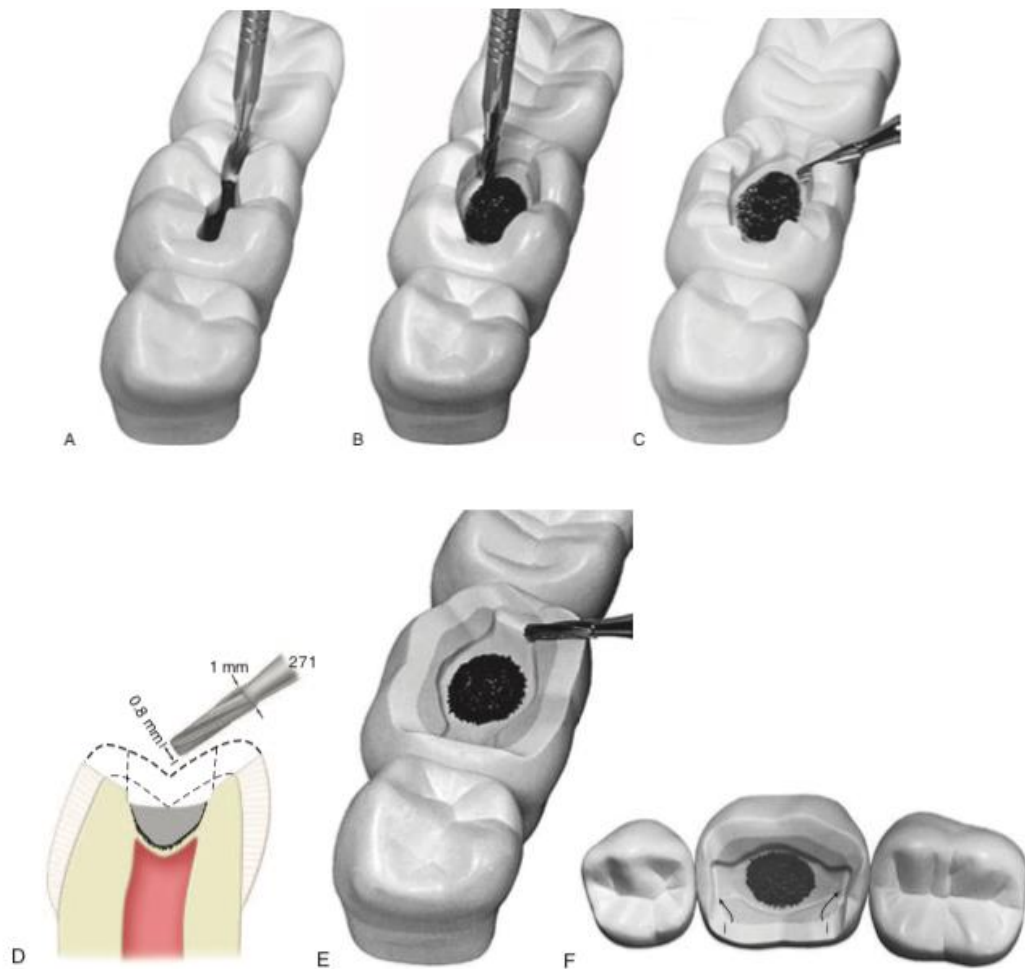
PREPARASI TAHAP AKHIR (*Final Preparation*)

1. Pembuangan karies dentin terinfeksi dan restorasi yang defek dan perlindungan pulpa (*Removal of infected carious dentin and defective restorative materials and pulp protection*)
2. Preparasi Bevel (*flare*)

PREPARASI TAHAP AWAL

1. Pengurangan Oklusal (*Occlusal Reduction*)

1. Bur no 271 dipegang sejajar sumbu panjang mahkota gigi kemudian gigi dipreparasi sedalam 2 mm di sepanjang central groove (gbr 4.24 A,B).
2. Gunakan bur no 271 untuk membuat depth cut sedalam 1,5 mm. Depth cut dibuat pada puncak triangular ridge dan di groove bukal dan palatal. (gbr 4.24 C).
3. Depth cut yang telah dibuat kemudian dipreparasi. Topografi permukaan oklusal harus menyerupai permukaan oklusal sebelum direduksi. Marginal ridge mesial dan distal belum dipreparasi untuk menghindari terpreparasinya gigi tetangga (gbr 4.24 D, E, F).
4. Dinding bukal dan palatal divergen ke oklusal 2-5 derajat per dinding.



Gambar 4.24


2. Preparasi Oklusal (*Occlusal outline form/occlusal step*)

1. Perluas preparasi ke arah mesial dan distal sampai terlihat perbatasan DEJ (*dentin-enamel junction*) di proksimal (gbr 4.24 F).
2. Semakin mendekati permukaan mesial dan distal maka kavitas semakin diperlebar sebagai antisipasi perluasan boks proksimal.

3. Preparasi Boks Proksimal (*Proximal box*)

1. Bur taper fisur no 271 dipegang sejajar sumbu panjang mahkota gigi.
2. Preparasi boks proksimal sama dengan preparasi pada inlay. Dalamkan kavitas sampai mencapai daerah karies di dinding gingiva atau sedalam 4 mm

3. Kontur dinding aksial mengikuti kontur permukaan eksternal gigi di bukalalatal
 4. Titik kontak dengan gigi tetangga bebas dan terdapat diastema 0,2 – 0,5 mm.
- Gambar 4.25 menunjukkan setelah gigi selesai dipeparasi.



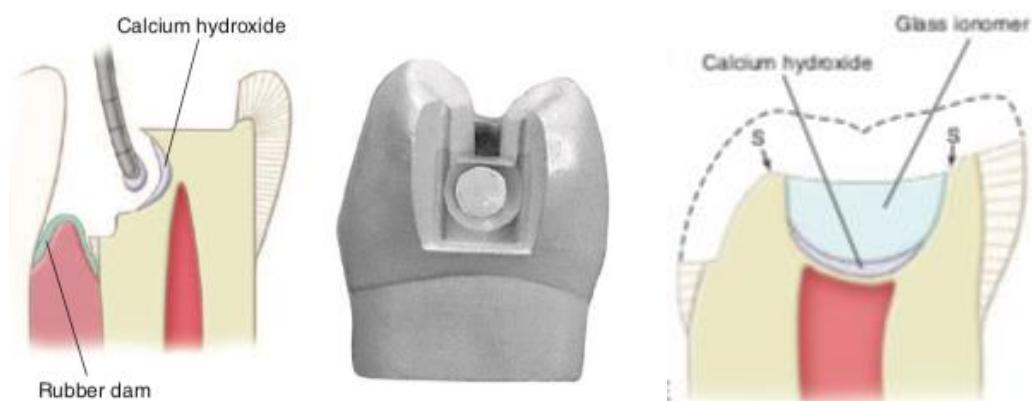
Gambar 4.25

PREPARASI TAHAP AKHIR

1. Pembuangan karies dentin terinfeksi

dan restorasi yang defek dan perlindungan pulpa (*Removal of infected carious dentin and defective restorative materials and pulp protection*)

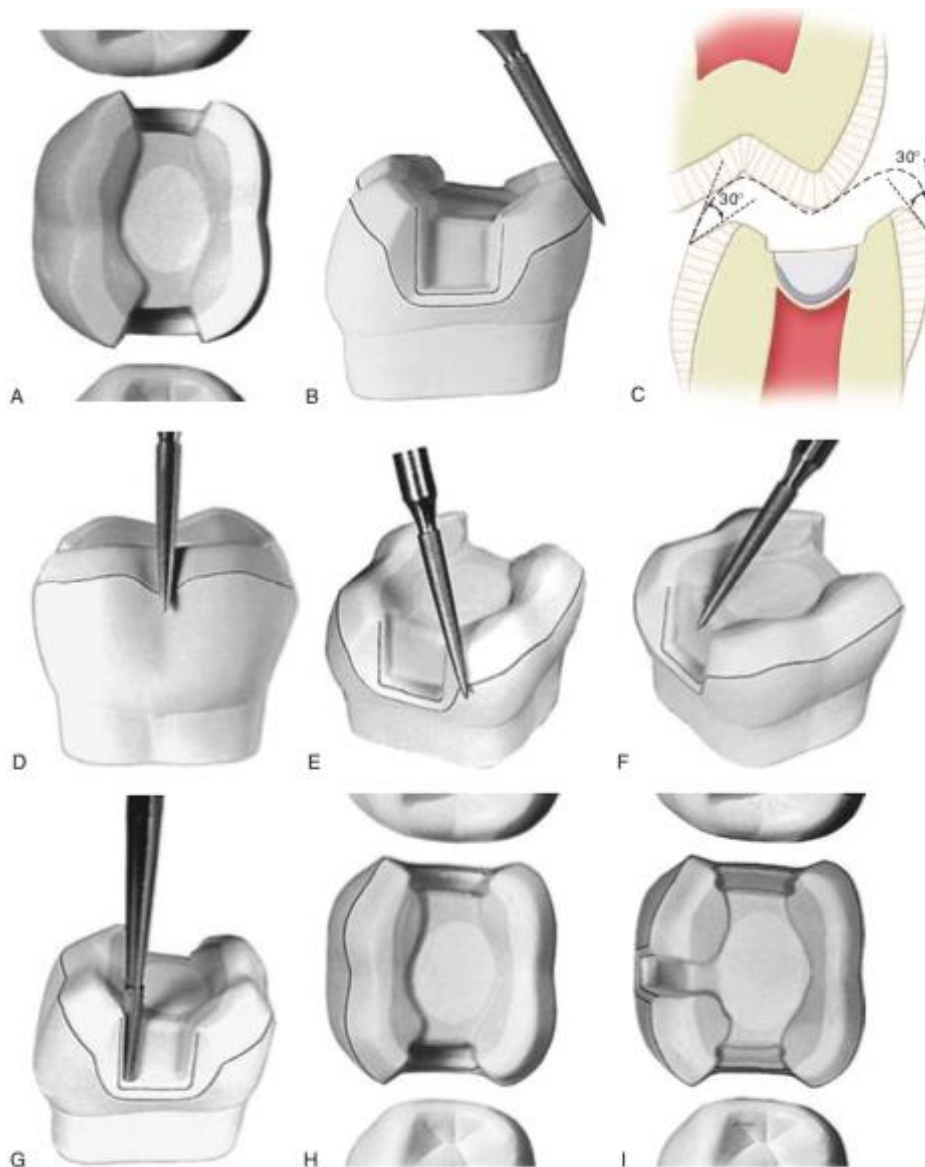
1. Bila kedalaman kariesnya dalam atau terindikasi pulpcaping direk, aplikasikan kalsium hidroksida/ MTA/ Biodentin.
2. Semen dasar RMGIC diaplikasikan menutupi seluruh liner juga dentin di sekitar liner agar adhesinya baik.



Gambar 4.26

2. Preparasi bevel (flare)

1. Bur fine diamond bentuk flame digunakan untuk preparasi bevel atau flare. Ppreparasi counter bevel 30 derajat di dinding eksternal pada margin bukal dan lingual (gambar 4.27 B).
2. Preparasi bevel pada axiopupa line angle juga di proksimal distopalatal dan distobukal dengan sudut 40 derajat.
3. Pada margin gingiva dipreparasi dengan sudut 30 derajat.
4. Setelah preparasi bevel selesai maka counter bevel dan bevel di seluruh tepi kavitas menyatu, halus dan tidak ada bagian yang tajam.



Gambar 4.27

FORM PENILAIAN

Gigi 17/27	PROSEDUR KERJA	TGL	NILAI	PARAF
Kelas I komposit - oklusal	PREPARASI			
Outline Form	SEMEN DASAR			
	TUMPATAN			
	POLES			

Gigi 15/25	PROSEDUR KERJA	TGL	NILAI	PARAF
Kelas II komposit - DO	PREPARASI			
Outline Form	SEMEN DASAR			
	TUMPATAN			
	POLES			

Gigi 12/22	PROSEDUR KERJA	TGL	NILAI	PARAF
Kelas III Boks komposit - Mesial	PREPARASI			
Outline Form	SEMEN DASAR			
	TUMPATAN			
	POLES			

Gigi 14/24	PROSEDUR KERJA	TGL	NILAI	PARAF
Kelas V komposit - Servikobukal	PREPARASI			
Outline Form	SEMEN DASAR			
	TUMPATAN			
	POLES			

Gigi 11/21	PROSEDUR KERJA	TGL	NILAI	PARAF
Kelas IV komposit - Mesial	PREPARASI			
Outline Form	SEMEN DASAR			
	TUMPATAN			
	POLES			

Gigi 16/26	PROSEDUR KERJA	TGL	NILAI	PARAF
Inlay Logam MOD	PREPARASI			
Outline Form				

Gigi 36/46	PROSEDUR KERJA	TGL	NILAI	PARAF
Onlay Logam MOD	PREPARASI			
Outline Form				

UJIAN

Gigi 14/24	PROSEDUR KERJA	TGL	NILAI	PARAF
Inlay Logam DO	PREPARASI			

**BUKTI SELESAI PRAKTIKUM KONSERVASI GIGI 2
SEMESTER V, MODUL 5.1**

Nama Mahasiswa :

Jenis kelamin :

Semester :

Tahun Ajaran :

N.I.R.M :

Mahasiswa tersebut diatas telah menyelesaikan praktikum Konservasi Gigi 2 Semester V,
Modul 5.1 dengan nilai :

Jakarta,

Instruktur Praktikum

drg.....